

میتوژنی فلوئورسانت**

امتحانات سیتولژیک جهت جستجوی سلولهای غیر طبیعی و احتمالاً سرطانی از ترشحات مخاط دهانه زهدان، مخاط، مایعات صفاق و پرده جنب و ترشحات معده یا ادرار و بالاخره هر نوع ترشح وسایع دیگری که دارای سلولهای تفلس یافته یا خراشیده باشد مانند مایع شستشوی برنش امروزه اهمیت بسزائی یافته اند و کمکیهای ذیقیمتی به تشخیص زودرس سرطانها مینمایند.

روش معمولی که از سال ۱۹۴۲ بعد معمول شده و مفید بودن آن بخوبی باثبات رسیده است همانا روش اولیه است که توسط Papanicolaou بمرحله آزمایش و عمل گذاشته شد. برای سادگی در روش رنگ آمیزی و سرعت در آزمایش فروتی های مختلف روشهای گوناگون دیگری بکار رفته است که از همه کاملتر و ساده تر بکار بردن مواد فلوئورسانت بعنوان رنگ میباشد. این روش که نتایج نیکوئی داده است بمراتب آسانتر از روش اولیه پاپانیکلاو میباشد و به سیتوپاتولوژیست ها اجازه میدهد که در مدت زمانی کم تعداد زیادی فروتی ها را تحت مطالعه و تشخیص قرار دهند زیرا این طریقه رنگ آمیزی پلی کرم است و سلولهای معمولی از سلولهای غیر طبیعی بخوبی مشخص میشوند و در نتیجه باسانی میتوان سلولهای غیر طبیعی یا سرطانی را در زیر میکروسکپ دیده و تحت مطالعه عمیق قرار داد.

این روش را در سال ۱۹۵۸ برای اولین بار پس از مطالعات کاملی از رنگ آمیزی های فلوئورسانت مختلف Von Bertalanffy و همکارانش بمرحله اجرا در آورده و انتشار دادند و بحث جالبی درباره علائم سلولهای مختلف چه طبیعی و چه غیر طبیعی در این باره نمودند.

اساس طریقه رنگ آمیزی فلوئورسانت

بطور کلی بعضی از مواد فلوئورسانت بر روی اسید نوکائیک سلولها تأثیر نموده و در حقیقت یک راکسیون هیستوشیمییک انجام میگردد و نسبت به مقدار ماده فلوئورسانت که جذب شده پروتوپلازما و هسته سلول در مقابل نور اشعه ماوراء بنفش چراغ جیوه درخشندگی خاص رنگهای مختلف پیدا میکنند.

* دانشیار دانشکده پزشکی

** سخنرانی در انجمن میکروبیولوژی ایران

در سلولهای طبیعی مقداری اسیدنوکلئیک چه بصورت اسیدریبونوکلئیک (A.R.N.) و چه بصورت اسیددزوکسی ریبونوکلئیک (A.D.N.) وجود دارد. مقدار این اسیدنوکلئیکها در دوران فعالیت سلولی خصوصاً تقسیم سلولی بالا میروند و در سلولهای سرطانی نیز که در حال تقسیم و فعالیت شدید و مستمر مواد پروتئینی هستند این اسیدنوکلئیکها فوق العاده زیاد میشوند و همین زیادهای اسیدنوکلئیکها در سلولها اساس استفاده از این روش را تشکیل میدهد. معمولاً اسیدریبونوکلئیک (A.R.N.) در پروتوپلاسمای سلولها و نوکلئولها زیاد میشود و اسیددزوکسی ریبونوکلئیک (A.D.N.) در هسته سلولها زیاد مییابد. ماده فلوتورسانت که در این طبقه رنگ آمیزی بکار میرود Acridine Orange است که بصورت محلول یک در ده هزار در یک محلول تامپون با $PH=9/8$ تهیه میشود. به این طریق A.D.N. برنگهای زرد و مایل بسبز تا سبز روشن در می آید و A.R.N. برنگ قهوه‌ای تا قرمز آتشین. شدت درخشندگی و رنگ مربوط بمقدار اسیدنوکلئیکها و pH محیط است. بعلاوه آکریدین اورانژ چون بصورت رنگ هم تأثیر میکند کروماتین هسته‌ها و ساختمانهای داخل پروتوپلاسمرا نیز نمایان مینماید.

طرز تهیه فروتی و ثابت نمودن آنها مانند تمام روشهای سیتوژنی دیگر است و رنگ آمیزی پس از گذراندن از یک سری الکلهای مختلف از ۶۰ تا ۱۰۰ و آب اسید انجام میگردد. آزمایش فروتی‌های رنگ شده با اینزکتیف ۳ و ۶ بین لام و لامل (بایک قطره محلول تامپون) انجام می‌پذیرد و بهیچوجه حاجت بکار بردن ایمرسیون نیست.

آنچه در امتحان سیتوژنیک فلوتورسانت دیده میشود

منظره میکروسکوپی شبیه به آزمایش بازمینه تاریک (Fond Noir) میباشد و سلولها درخشان و برنگهای گوناگون در یک میدان تاریکی دیده میشوند.

سلولهای تفاس یافته مخاط طبیعی که در فروتیه‌های مختلف بوسیله آکریدین اورانژ رنگ شده‌اند با هسته‌ای زرد مایل بسبز و پروتوپلاسمائی خاکستری مایل بسبز رؤیت میشوند. سلولهای عمقی‌تر چون مقدار بیشتری A.R.N. در پروتوپلاسم دارند با هسته‌ای زرد رنگ و پروتوپلاسمائی سبز مایل بسرخ شهوداند. سلولهای طبقات بازال کوچکتر و یا پروتوپلاسمائی سرخ کم‌رنگ و هسته‌ای زرد درخشان دیده میشوند هسته لکوسیت‌ها زرد شفاف و پروتوپلاسمای آنها سبز کم‌رنگ است. میکربها، اسپرها و قارچ‌ها همگی رنگ قرمز بخود می‌گیرند.

سلولهای غیر طبیعی و مشکوک:

اکثراً بزرگتر از سلولهای معمولی هستند و بعلت فلوتورسانس بیشتر، زود جلب نظر

امتحان کننده را مینمایند و اکثراً دسته دسته و گاهی مجزا قرار گرفته اند امتحان با بزرگنمایی زیاد میکروسکپ نشان میدهد که در هسته زرد درخشان آنها رشته های کروماتین دیده میشود بعلاوه گاهی دارای نوکلئول هستند که سرخ رنگ میگردد پروتوپلاسمای آنها از قرمز روشن تا قرمز آتشین رنگ میگیرد و در داخل آنها گاهی واکوئولهئی دیده میشود. وجود چنین سلولهایی باید مشکوک تلقی و امتحانات مکرر سیتولژی از بیمار بعمل آید و در صورت باقیماندن آنها باید بیوپسی از بیمار بعمل آید که ممکن است سرطان مخاطی در مراحل اولیه تشکیل در کار باشد که علائم ظاهری و بالینی نداشته باشد.

سلولهای سرطانی: دارای خواص مورفولوژیک و فلئوئورسانت مشخص میباشد: سلولها درشت با هسته ای ابوله و چند نوکلئول. شبکه کروماتین بخوبی آشکار است. نوکلئولها همگی برنگ سرخ آتشین دیده میشوند در صورتیکه خود هسته زرد رنگ و پراز شبکه کروماتین است که خاکستری رنگ خواهند بود.

پروتوپلاسم معمولاً دارای واکوئول است و برنگ سرخ آتشین رنگ میگیرد این سلولها اکثراً دسته دسته دور هم جمع شده اند و نشانه کننده شدن آنها از تومور سرطانی است. بطور خلاصه چیزیکه وجه تمایز سلولهای غیر طبیعی و سرطانی از سلولهای معمولی است درخشندگی فوق العاده، رنگ مخصوص آنها، درشتی سلولها و بالاخره دارا بودن نوکلئول سرخ میباشد.

مقایسه نتایج آزمایشهای فلئوئورسانتی با روش پاپانیکلاؤ

چون تعداد امتحاناتیکه در ظرف دوسالی که از شروع این امتحان میگذرد باندازه ای نیست که بتوان آماری از روی آن ارائه داد نتایج بدست آمده در آزمایشگاه سیتولژی بیمارستان والترید واشنگتن راعیناً از مجله Laboratory Investigations Vol. 8 No 6 1959 نقل مینمائیم.

این مقایسه باین طریق انجام گرفته است که اول فروتی ها را بروش فلئوئورسانت رنگ نموده و مطالعه کرده و نتایج را یادداشت نموده اند و سپس همان فروتی ها را بی رنگ نموده و دوباره بطریقه پاپانیکلاؤ رنگ کرده اند و نتایج بدست آمده را باین نتایج اولیه مقایسه نموده اند. ۱- در یک سری هزار فروتی که نتایج امتحانات فلئوئورسانس منفی بود رنگ آمیزی مجدد آنها بطریقه پاپانیکلاؤ و آزمایش میکروسکپی آنها نیز دوباره نتیجه منفی داد علیهذا در فروتی های منفی نتایج کاملاً قابل تطبیق است با این اختلاف که امتحان بطریقه

فلئورسانت در حدود نصف وقت امتحان بطریقه پاپانیکلائورال لازم دارد .

۲- در یک سری دیگر ترشحات دهانه زهدان که تعداد فروتی ها بالغ بر ۴۹۹۵ فروتی بود آزمایش فلئورسانت در ۱۷۱ مورد نتیجه مشکوک داد و این ۱۷۱ فروتی که مجدداً پس از رنگ آمیزی پاپانیکلائو آزمایش شدند نتیجه ۱۰۶ آزمایش مشکوک و در ۱۵ مورد نتیجه منفی بود. این ۱۵ بیمار تحت نظر قرار گرفتند و مطالعه آنها پس از بیوپسی نشان داد که در هفت مورد آنها سرطان زهدان در کار بوده است .

علیهذا دقت نتایج فلئورسانت در این موارد بیشتر از طریق پاپانیکلائو بوده است .

در ۶۴ مورد از این ۴۹۹۵ بیمار نتایج سرطان واضح و آشکار بود ولی رنگ آمیزی مجدد بطریقه پاپانیکلائو فقط در ۴ مورد نتیجه واضح داد و در ۱۰ مورد بقیه نتایج مشکوک بود

تابلوی شماره ۱ نتایج مطالعه فوقرا نشان میدهد :

مقایسه آزمایشهای فروتی دهانه زهدان تابلوی اول

تعداد بیماران	امتحانات فلئورسانت	امتحانات مجدد پاپانیکلائو	بیوپسی
۴۹۹۵	نتیجه مشکوک ۱۷۱	مشکوک ۱۰۶	مثبت ۷ مورد
		منفی ۱۵	
۴۹۹۵	نتیجه قطعی سرطان ۶۴	علائم قطعی ۵۴	مثبت ۷ مورد
		مشکوک ۱۰	
	نتیجه منفی ۴۷۶	هزار فروتی منفی بود	

۳- در یک سری دیگر آزمایشات از ۴۹۶ مایع و ترشحات مختلف (غیر از ترشحات دهانه زهدان) آزمایش فلئورسانت در ۴۲ مورد نتیجه منفی داد که آزمایش مجدد پس از رنگ آمیزی پاپانیکلائو در تمام این موارد با استثنای یک مورد مشکوک خلطی بود که پس از درگشت بیمار اتوپسی برنکوپنومونی نشان داد در ۶ مورد از این امتحانات نتایج مشکوک بود که رنگ آمیزی مجدد پاپانیکلائو در ۳ مورد نتیجه مشکوک و ۱۱ مورد نتیجه منفی داد که از این تعداد لااقل سه نفر مبتلا بسرطان بودند (در ۶ مورد فقط بیوپسی شد که سه مورد مثبت بود) و از ۲۶ موردیکه فلئورسانت نتیجه سرطان قطعی داد، روش پاپانیکلائو فقط در ۳ مورد نتیجه قطعی داد و سه مورد نتیجه مشکوک .

تابلوی شماره ۲ نتایج این امتحانات را نشان میدهد .

تابلوی دوم

مقایسه آزمایش فروتی مایعات فونافون

تعداد بیماران	امتحانات فلوئورسانت	امتحانات مجدد پاپانیکلاو	بیوپسی
۴۹۶	علائم مشکوک ۴۶	مشکوک ۳۵ منفی ۱۱	مثبت ۳ مورد منفی ۳ مورد بدون بیوپسی ۵ مورد
	علائم قطعی ۲۶	علائم قطعی ۲۳ مشکوک ۳	
	علائم منفی ۴۲۴	منفی ۴۲۳ مشکوک ۱	اتوپسی: برنکوپنومونی

مشاهدات شخصی

در حدود دو سال است که این روش آزمایش سیتولوژی را در بخش آسیب شناسی دانشکده پزشکی آغاز نموده‌ایم و تا کنون در حدود پانصد آزمایش از ترشحات گوناگونیکه باین منظور نزد ما فرستاده‌اند بعمل آورده‌ایم .

در مواردیکه امتحان سیتولوژی، سلولهای مشکوک یا سلولهای باعلائم سرطانی نشان داده است سعی نموده‌ایم با تکرار امتحان وضع بیمار را روشن کنیم و بالاخره در اینمورد تا حدود امکان سعی شده از بیوپسی بعدی بیمار و مشی بیماری و یا احتمالا از اتوپسی اطلاع حاصل نمائیم تا نتایج امتحان سیتولوژی خود را کنترل نمائیم .

در اینجا چند مورد از امتحاناتی را که نموده‌ایم و عکسهای رنگین از آنها که با کمک همکاری آقای دکتر احمد رضوی در بخش آسیب شناسی دانشکده پزشکی تهیه شده برای مثال ذکر مینمائیم .

مورد اول - زن ۴۲ ساله‌ای با خونریزی‌های کم و ترشحات چرکی مورد آزمایش سیتولوژیک قرار گرفت که نتیجه آن وجود تعدادی سلولهای مظنون بود (شکل ۱ از تابلوی اول) در امتحان ژینوکولوژیک دقیق ضایعه سطحی کوچکی روی دهانه زهدان دیده شد که

بیوپسی از آن، یک اپی تلیومای اسپینوسولولر تازه‌ای را نشان داد .

مورد دوم - زن ۶۴ ساله‌ایکه در موقع نزدیکی اندکی خونریزی داشت سورد معاینه زنانه قرار گرفت و در این معاینات ضایعه‌ای دیده نشد فقط گاهی ترشحات خونی از دهانه رحم خارج میشد این زن دارای ۶ فرزند بود و ۱۲ بار کورتاژ کرده بود .

از فروتیبهای دهانه زهدان در دونوبت بفاصله ۱۰ روز امتحان سیتولژیک بعمل آمد در هر دوبار سلولهای بسیار مشکوک و اکوتوله با هسته درشت و نوکلئول دار دیده شد (شکل ۳ از تابلوی اول) .

از بیمار یک کونیزاسیون بعمل آمد و آزمایش یافت شناسی قطعات ، یک اپی تلیومای این سیتو (In situ) دهانه زهدان را نشان داد . بعلاوه در داخل مجرای زهدان یک پولیپ مخاطی کوچکی بچشم میخورد که بطن قوی خونریزی های پس از نزدیکی از این پولیپ بود که در امتحان بالینی دیده نمیشد .

پس از هیستریکتومی مجدداً قطعات دهانه زهدان مورد آزمایش قرار گرفت و بهیچوجه انتشار به قسمتهای عمقی دیده نشد .

در اینمورد نیز بدون علائم بالینی مشخص فقط آزمایش سیتولژیک راهنمای تشخیص و درمان بموقع بیمار بود .

مورد سوم - زن ۵۰ ساله‌ای که معمولاً پس از نزدیکی خونریزیهای جزئی داشت . در امتحان زنانه بهیچوجه عارضه و آزاری بر روی دهانه زهدان دیده نشد . در امتحان سیتولژیک ترشحات دهانه زهدان تعدادی سلولهای درشت با پرتوپلاسمای سرخ و هسته درشت و نوکلئوله با خواص میکروسکوپی سلولهای مظنون دیده شد .

در امتحان مجددی که ۱۰ روز بعد بعمل آمد دوباره همان سلولها دیده شدند (شکل ۲ از تابلوی اول) وقتی مسئله از طرف پزشک معالج با بیمار در میان گذاشته شد چون دارای شش فرزند بود شخصاً داوطلب عمل جراحی شد و با اینکه ظاهراً آزاری دیده نمیشد مستقیماً مبادرت به هیستریکتومی شد پس از باز کردن مجرای دهانه زهدان ضایعه کوچک وسطی در قسمت فوقانی این مجرا جلب نظر نمود که امتحان آسیب شناسی وجود یک اپی تلیومای اسپینوسولولر را با ثبات رسانید در اینمورد چون ضایعه مخاطی بالا بود اگر بیمار حاضر بعمل جراحی نمیشد و یا پزشک معالج منتظر ظاهر شدن علائم موضعی میشد بدون شک بیماری از مرحله قابل علاج گذشته بود و در اینمورد حقیقتاً آزمایش سیتولژی کمک مؤثری به تشخیص نمود و پزشک معالج رابه درمان بموقع بیماری بدون علامتی که داشت راهنمایی نمود .

مورد چهارم (آزمایش خلط) - مرد ۴۴ ساله‌ای بعلت سرفه‌های شدید و خلط خونی در بیمارستان عیسی ابو حسین بستری شد و در امتحانات رادیولژیک تصویر مشکوک (تومور مانند) درقله ریه چپ دیده شد .

شرح مربوط بشکلهای رنگی است

تابلو اول

ش ۱ - بیمار اول (ترشحات دهانه زهدان)
سلولهای مژگون با پروتوپلاسمای سرخ و
هسته زرد درخشان و نوکلئول دار .

ش ۲ - بیمار دوم (ترشحات دهانه زهدان)
سلولهای درشت با پروتوپلاسمای وا کوئول دار
و هسته ای درشت با تعدادی نوکلئول دیده میشوند.

ش ۳ - بیمار سوم (ترشحات دهانه زهدان)
چند سلول درشت با پروتوپلاسمای سرخ
رنگ و هسته زرد با نوکلئول قرمز جلب نظر
می کنند که در کنار آنها چند لکوسیت و
میکربهای مختلف دیده میشوند

ش ۴ - بیمار چهارم (خلط بیمار) دوسلول
درشت با پروتوپلاسمای سرخ و هسته زرد
درخشان با نوکلئول در میان تعدادی سلولهای
پوشش معمولی و لکوسیت جاب نظر می کنند

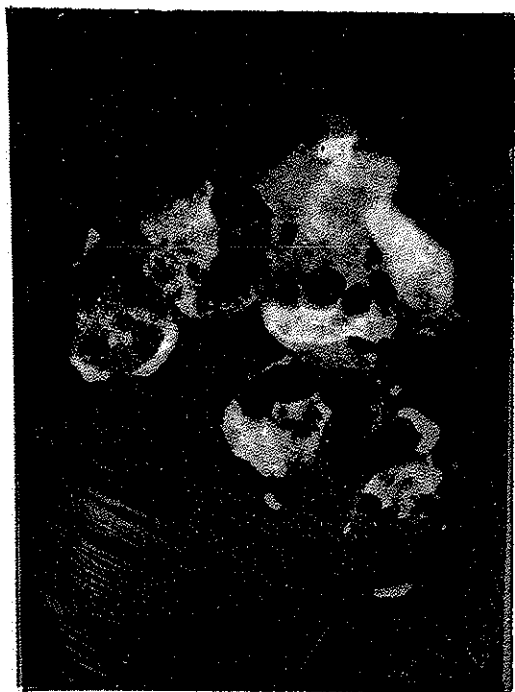تابلو دوم

ش ۵ - بیمار پنجم (آزمایش مایع جنب .)
یک سلول بسیار بزرگ در میان تعدادی
لنفوسیت و دارای تعدادی سلولهای پوششی سطح
برده جنب - هسته سلول لبوله دارای تعدادی
نوکلئول سرخ رنگ است .

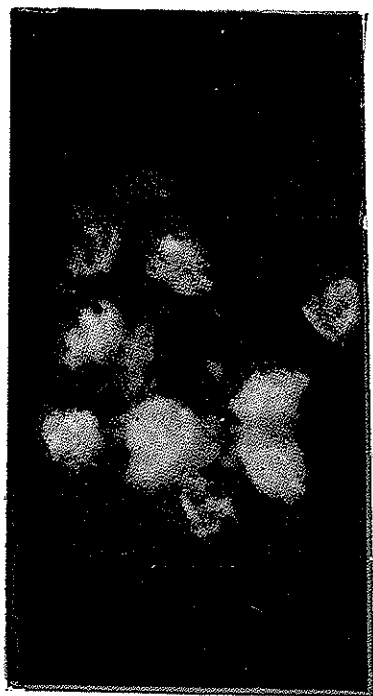ش ۶ - بیمار ششم (آزمایش مایع جنب)
یک سلول درشت با چهار هسته و دوسلول
کوچکتر که هر سه دارای خواص بدخیمی
و در کنار آنها لنفوسیت های سالم دیده میشوند
جلب نظر می کند

ش ۷ - بیمار هفتم (آزمایش مایع اسیت)
یک سلول درشت دو هسته با پروتوپلاسمای
سرخ و هسته های درخشان از دو نوکلئول در
کنار تعدادی لنفوسیت جلب نظر می کند

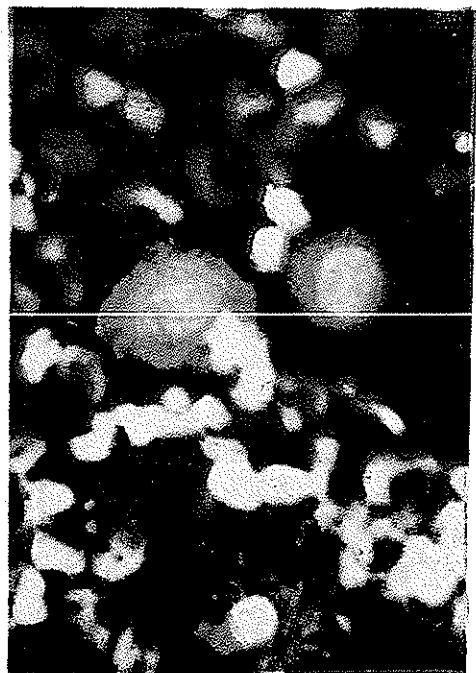ش ۸ - بیمار هشتم (آزمایش مایع جنب)
یک توده سلول مرکب از سلولهای درشت با
پروتوپلاسمای سرخ رنگ و هسته های درشت
درخشان با نوکلئول جلب نظر مینماید .



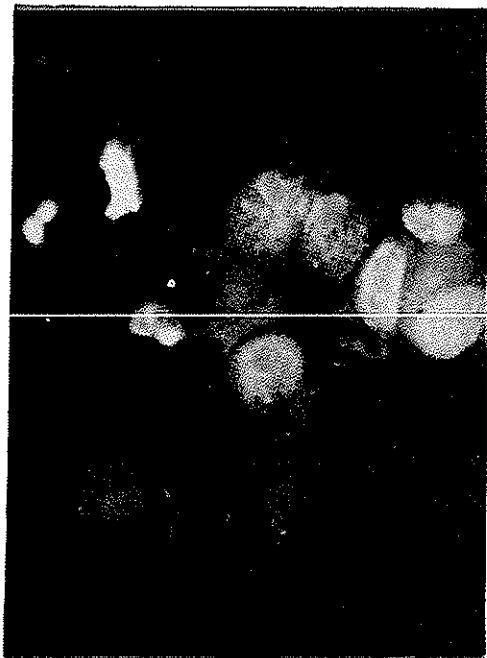
γ




δ



ε



ζ



درفروتنی خلط خونین بیمار تعدادی سلولهای مجزای بسیار مشکوک با پروتوپلاسمای قرمز و هسته زرد درخشان و نوکلئول دار دیده شد (شکل ۴ از تابلوی اول) .
بیمار تحت عمل جراحی قرار گرفت و پس از لوپکتومی و آزمایش بافت تشخیص
اپی تلیومی اسپینوسلولر داده شد .

مورد پنجم - (آزمایش مایع جنب) - زن ۷۷ ساله ای یکسال پس از عمل جراحی و برداشتن پستان چپ بعلت یک تومور بدخیم ناراحتی های ریوی طرف چپ همراه با پلورزی پیدا میکند مایع پونکسیون شده خونی بود و فروتنی های آن دارای تعدادی سلولهای درشت با هسته های لوبوله و نوکلئوله شده خونی بود که لابلای تعدادی سلولهای لنفوسیت و پوششی دیده میشدند (شکل ۵ از تابلوی دوم) .

پیشرفت بیماری وجود یک متاستاز ریوی سرطان پستان را ثابت نمود .
مورد ششم - (آزمایش مایع جنب) - مرد ۴۲ ساله ای مبتلا به سرفه های شدید و تنگ نفس و خلط خونی بود . در آزمایش رادیولژیک یک پلورزی طرف چپ دیده شد که مایع پونکسیون شده خون آلود بود در فروتیه های مایع مزبور تعداد زیادی سلولهای بسیار مشکوک دیده شد . در آزمایش بافت شناسی ته نشین مایع بر روی برشها تعدادی دسته های سلولی که بشکل توده های توپر بودند و علائم بدخیمی داشتند جلب نظر نمود (شکل ۶ از تابلوی دوم) ؛ با مشخصات سیتولوژیک و بافت شناسی ته نشین مایع و مشورت با پزشک معالج و در نظر گرفتن علائم بالینی و رادیولژیک تشخیص یک تومور متاستاتیک ریه داده شد متأسفانه از وضع بیمار نتوانستیم بعداً اطلاعی حاصل نمائیم .

مورد هفتم - (آزمایش مایع اسیت) - مرد هشتادساله ای بعلت وجود اسیت و توموری در طرف چپ شکم مورد معاینه قرار گرفت . مایع اسیت خونین بود و در امتحان سیتولوژیک تعدادی سلولهای بسیار درشت با هسته های متعدد و لوبوله در مجاور لنفوسیت های سالم دیده شد (شکل هفتم تابلوی دوم) وجود این سلولها همراه با تومور و اسیت خونی ما را ب فکر یک سرطان منتشر در شکم انداخت . در امتحان میکروسکوپی برشهای ته نشین مایع ساختمانهای غددی دیده شد و تشخیص احتمالی یک اپی تلیومی غده ای روده بزرگ منتشر شده در پریتون را دادیم و اتوپسی بیمار پس از چند هفته تشخیص فوق را ثابت نمود .

مورد هشتم - (آزمایش مایع جنب) - مرد ۱۸ ساله ای در بخش داخلی بیمارستان رازی بعلت تنگی نفس بستری شد . رادیوگرافی ریتین وجود تیرگی کامل طرف چپ سینه و تصویر مدور بزرگی در ریه راست را نشان داد . مدیاستن بطرف راست رانده شده بود .
در مایع پونکسیون که بسیار غلیظ و خونین بود تعدادی توده های سلولی دیده شد که

همگی دارای خواص سلولهای بدخیم بودند و احتمال وجود یک متاستاز در ریه داده شد (شکل ۸ از تابلوی دوم). در بررسی کامل وضع بیمار متوجه شدیم که بیضه چپ بیمار در سال قبل بدون آزمایش میکروسکوپی در یکی از شهرستان ها برداشته شده است علیهذا تشخیص متاستازیک سمینوم داده شد که اتوپسی پس از چهار هفته آنرا با ثبات رسانید .

در این چند شرح حال خصوصاً موارد دوم و سوم دقت در آزمایش سیتولژیک و اعتماد پزشک باین آزمایش و بالاخره توجه و اطاعت بیمار بدستور پزشک باعث تشخیص بموقع سرطان زودرس زهدان و درمان کامل بیماران گردید .
در موارد دیگر خصوصاً در موارد مایعات جنب و آسیت آزمایش سیتولژیک مایعات تشخیص سرطانه‌های داخلی را بخوبی روشن نموده است .

بحث و نتیجه

روش فلئورسانت با مزایای زیرطریقه با ارزشی است که میتواند جانشین روشهای دیگر سیتولژیک گردد :

از لحاظ سرعت عمل - سرعت رنگ آمیزی فروتیهها و سرعت در آزمایش میکروسکوپی یکی از مزایای این روش است . این طریقه رنگ آمیزی فقط در حدود ۲ دقیقه وقت لازم دارد . در صورتیکه روشهای دیگر خصوصاً پاپانیکلاؤ خیلی طولانی تر و بیش از دو برابر این وقت بطول میانجامد . نتایج رنگ آمیزی همیشه یکسان و خوب است امتحانات میکروسکوپی بعلت درخشندگی خاص و رنگ متمایز سلولهای مشکوک و سرطانی سریعتر از روشهای دیگر انجام میگردد و در حدود نصف وقت امتحانات میکروسکوپی با روش پاپانیکلاؤ را لازم دارد .

از لحاظ آسانی آموزش سیتولژی - آموزش سیتولژی چه برای تکنیسین های آزمایشگاه و چه برای پاتولژیست ها بر مراتب آسانتر و نتایج حاصله بهتر است و چون امتحانات سیتولژیک باید بطور وسیع مخصوصاً نزد بانوان انجام گیرد علیهذا آسانی میتوان کارمندان فنی و سیتوپاتولژیست تربیت نمود .

از لحاظ دقت آزمایش - مقایسه آمارهای منتشر شده از بیمارستان و الترید که قبلاً ذکر شد بهترین نمونه دقت امتحانات سیتولژی فلئورسانت است و میتوان با اطمینان کامل از این روش استفاده نمود . البته نباید فراموش کرد که امتحانات سیتولژیک بهر طریقه و روش و توسط هر کس انجام گیرد باید راهنمای تشخیص باشد و تشخیص قطعی فقط با -
بیوپسی و امتحان آسیب شناسی داده خواهد شد .